à Mon Maître le Dr Labarde
Hommage respectueux de
l'auteur
Henry Morau

RECHERCHES EXPÉRIMENTALES

SUR LA

TRANSMISSIBILITÉ DE CERTAINS NÉOPLASMES

(*EPITHELIOMAS CYLINDRIQUES*)

PAR

Le Dr Henry MORAU

PRÉPARATEUR-ADJOINT A LA FACULTÉ DE MÉDECINE
BI-LAURÉAT DE LA FACULTÉ

Extrait des *Archives de Médecine expérimentale*
(1er Septembre 1894)

PARIS
G. MASSON, ÉDITEUR
LIBRAIRE DE L'ACADÉMIE DE MÉDECINE
120, BOULEVARD SAINT-GERMAIN

1894

II

RECHERCHES EXPÉRIMENTALES

SUR LA

TRANSMISSIBILITÉ DE CERTAINS NÉOPLASMES

(ÉPITHÉLIOMAS CYLINDRIQUES)

Par M. le Dr **Henry MORAU**

Préparateur adjoint d'histologie à la Faculté.

PLANCHE XIV

AVANT-PROPOS

La découverte de Villemin, l'inoculabilité de la tuberculose, remonte à 1865 : sa démonstration complète a demandé vingt-cinq ans. Après la tuberculose, l'étude des néoplasmes a tenté un grand nombre d'observateurs, d'expérimentateurs, qui, séduits par les résultats acquis, n'ont pas hésité à aborder un des problèmes les plus arides de la pathologie expérimentale : la nature intime des néoplasmes. Les uns et les autres ont calqué, d'une manière plus ou moins fidèle, le plan d'études expérimentales qui avait conduit Villemin à sa merveilleuse découverte. Malgré cette uniformité d'action, ces divers expérimentateurs sont cependant arrivés à des résultats contradictoires. Les uns, les plus modernes, subissant l'influence des doctrines pastoriennes, ont négligé l'anatomie pathologique, la clinique, la pathologie comparée, pour baser toutes leurs expériences sur la recherche d'un agent pathogène figuré, recherche qui devait fatalement les conduire à généraliser trop vite de rares faits observés dans un laps de temps trop court. D'autres, plus modestes ou plus patients, appli-

quant à ces études les immortels principes de Claude Bernard sur la science expérimentale, se sont contentés d'enregistrer méthodiquement les faits observés pendant de longues périodes, de les classer, d'établir leur constance, leur filiation et de n'en tirer des conclusions qu'après une sévère et impartiale critique.

Grâce au merveilleux outillage scientifique et à l'inaltérable bienveillance de nos maîtres du laboratoire d'histologie de la Faculté, nous avons pu mener à bonne fin les expériences de longue haleine que nous publions aujourd'hui.

Nous espérons, non pas avoir résolu le problème si complexe de la nature intime des néoplasmes, mais au moins avoir montré expérimentalement certains des côtés les plus intéressants de cette grave question et, à notre avis, un des plus importants, à savoir son *inoculabilité*.

Il y a longtemps déjà que nous avons été précédé dans cette voie (Peyrilhe, 1773) par de nombreux expérimentateurs : nous ne les citerons pas dans cet article, car nous ne voulons y faire que l'exposé complet et sincère des expériences que nous poursuivons sur cette question depuis 1888.

Nous nous réservons de discuter plus tard les résultats contradictoires obtenus et de montrer ensuite, de par nos expériences, ce que nous nous croyons autorisé à penser de la nature intime de certains néoplasmes et en particulier des néoplasmes épithéliaux.

C'est en décembre 1888 qu'au cours d'une série de recherches sur les transformations épithéliales physiologiques et pathologiques (thèse inaugurale) je rencontrai parmi les animaux soumis à ces expériences une souris blanche (♀ U) portant dans le creux axillaire droit une masse du volume d'une petite noisette. L'animal était en cage depuis deux ans environ et avait été mère d'une nombreuse progéniture. La tumeur débordait le creux de l'aisselle et remontait un peu sur l'épaule droite; elle semblait indolente à la pression, était mobile sous la peau, ne paraissait pas adhérer aux couches

rofondes et n'altérait pas la santé générale de l'animal qui n était porteur. Celui-ci, en effet, avait un poil lustré et rillant et jouissait d'un bon appétit. — J'observai la tumeur endant un mois et n'y touchai pas autrement, jusqu'au moment où la ♀ U ayant mis bas sa 25e portée, je remarquai un éger développement de la tumeur, ce qui me décida à essayer e l'extirper par une intervention sanglante.

L'animal, anesthésié par l'éther, fut fixé par quatre liens lastiques sur une petite planchette et, en quelques coups de iseaux, je disséquai la peau qui recouvrait la tumeur. Parenu au niveau de son point d'implantation qui m'a semblé tre dans le tissu cellulaire du creux de l'aisselle, je plaçai ur celui-ci une ligature en masse et j'extirpai ensuite le néoplasme. Le soir même, la ligature était arrachée et l'animal succombait à une forte hémorrhagie.

Aussitôt la tumeur extirpée, je la divisai en deux parties gales : l'une fut placée dans l'alcool pour des examens hisologiques — l'autre fut broyée, avec toutes les précautions ntiseptiques possibles (flambage des bistouris, stérilisation u mortier à l'étuve sèche, etc., etc.) dans un petit mortier e porcelaine, et intimement incorporée à un volume à peu rès égal d'eau salée, stérilisée. Avec ce magma sanguinolent, procédai, sur dix animaux de la même espèce, mais issus 'ascendants différents, à une série d'inoculations et cela 'après la technique suivante :

Chaque animal est fixé sur le dos à une planchette, les uatre membres étendus avec des liens élastiques, — puis, es instruments préalablement stérilisés, je mouille les poils e la région choisie avec de l'eau stérilisée et cela uniquement ans le but d'agglutiner les poils les uns aux autres et d'éviter leur pénétration dans la plaie. Les choses étant ainsi disposées, je saisis avec une petite pince à griffe un pli de la eau dans la région du creux axillaire ou du pli de l'aine et e fais, avec des ciseaux courbes, une légère incision en bec le flûte sur un des bords du pli cutané. Cette petite incision, ormant un véritable clapet, ne doit intéresser que la peau afin l'éviter les hémorrhagies. Puis, avec un instrument mousse, ne sonde cannelée par exemple, introduit sous la peau, je

dilacère légèrement, mais d'une façon assez complète cependant, tout le tissu cellulaire de la région. A ce moment, il se produit en général une légère hémorrhagie. Je fais alors un peu de compression et par de petites pressions je chasse tout le sang contenu dans la cavité que je viens de créer par cette manœuvre. Lorsque toute hémorrhagie a cessé, j'introduis alors, soit avec la seringue de Straus munie d'une large aiguille mousse, soit avec une pipette de verre, le plus possible du magma néoplasique. Il arrive bien, quelquefois, que des fragments un peu volumineux obstruent la canule ou la pipette; dans ces cas, je les introduis directement avec la pince. La cavité étant ainsi remplie, je suture avec une très fine aiguille et un fil de catgut fin le petit clapet cutané et il ne me reste plus qu'à replacer l'animal dans sa cage. Chacun des animaux doit être isolé, car autrement ils se lèchent réciproquement les parties opérées et très souvent s'entre-dévorent.

Les dix animaux de cette première série que je désigne dans ma nomenclature par les n^{os} de 1 à 10 (1re série de ♀ U) furent placés chacun dans des compartiments isolés de la même case que la ♀ U. Chacun des compartiments avait le même lit de sable et de gravier que la ♀ U primitivement atteinte.

L'autre partie de la tumeur, placée dans l'alcool ordinaire, puis dans l'alcool absolu, fut étudiée histologiquement selon les méthodes ordinaires :

♀ U — tumeur primitive — spontanée.

A un faible grossissement (Verick, ocul. n° 1, objec. n° 0) les coupes semblent constituées par une agglomération de grands îlots dont les uns sont allongés en boyaux, les autres circulaires; chacun d'eux est limité par de fins tractus de tissu conjonctif. Dans les angles d'intersection de plusieurs îlots entre eux, ce tissu forme des amas plus ou moins triangulaires dans lesquels on voit, çà et là, la section de vaisseaux dont la lumière est encore comblée par des globules du sang; dans d'autres points, ces vaisseaux sont largement dilatés et le sang coagulé forme de larges taches noires opaques. Dans les îlots

délimités par le tissu conjonctif, on trouve en très grand nombre la section transversale, oblique ou longitudinale d'une série de tubes à lumière plus ou moins étroite et dont les parois, avec ce grossissement, paraissent granuleuses et avoir fixé la matière colorante d'une façon plus intense que le reste de la préparation. Cette vue d'ensemble de la préparation

Fig. 1.

ne rappelle l'idée d'aucun organe bien défini : le tissu envisagé semble formé d'une infinité de tubes groupés en faisceaux plus ou moins réguliers, ces derniers étant séparés les uns des autres par des traînées conjonctives.

Avec un grossissement plus fort (ocul. n° 3, obj. n° 2), il est évident que les grands îlots limités par le tissu conjonctif sont formés par des tubes épithéliaux isolés ou réunis les uns aux autres. Ces tubes, dans les préparations examinées, ne semblent pas avoir de paroi propre ; la lumière du tube étant seulement limitée par des cellules. Dans les traînées conjonctives, on voit, çà et là, de rares cellules embryonnaires. Ces tractus sont principalement formés par des fibrilles en faisceaux et sont relativement en petites quantités eu égard à l'extrême abondance des tubes épithéliaux :

Avec l'oculaire n° 3 et l'objectif n° 7, on constate facilement que ces tubes épithéliaux sont, les uns pleins, les autres creusés d'un canal central. Ils sont tous constitués par des cellules cylindriques à protoplasma granuleux et à gros noyau. Dans certains de ces tubes, on trouve la lumière comblée par une masse granuleuse, jaunâtre, et ne présentant pas de structure cellulaire. Dans les grandes lacunes conjonctives, on trouve des éléments embryonnaires à noyaux volumineux; ces cellules sont, en général, isolées et non disposées en boyaux. Sur les coupes colorées au carmin de Grenacher et montées dans le baume de Canada, on constate, dans les cellules épithéliales des tubes, toutes les figures possibles de la karyokinèse.

Trois mois après cette première série d'expériences, huit des animaux inoculés survivaient et présentaient sous la peau, soit au point même de l'inoculation, soit dans une autre région, des petits nodules durs, résistants et mobiles sur les plans sous-jacents. Ce sont les n°s 2, 4, 5, 6, 7, 8, 9, 10. Les n°s 1 et 3 avaient succombé dans l'intervalle sans lésions apparentes. L'évolution des tumeurs de ces animaux avait été la suivante :

Une dizaine de jours après l'inoculation, on constatait au niveau du point lésé un petit nodule cicatriciel dû, probablement, à la résorption lente du fil de catgut. Quelques jours après, la peau avait repris son aspect habituel et, sauf un très léger éclaircissement des poils au niveau de la petite incision, il aurait été difficile de distinguer les souris en expériences de leurs voisines bien portantes. Les choses restèrent en cet état pendant trois mois et ce ne fut qu'alors, qu'en examinant les animaux très attentivement, on pouvait constater, sous la peau, des petites masses d'un volume variant entre celui d'un grain de millet et d'un petit pois chiche. Ces tumeurs siégeaient soit au point même de l'inoculation (creux axillaire droit), soit dans le pli de l'aine du même côté, soit au niveau de la vulve. Peu à peu, ces dernières évoluèrent sans compromettre le bon aspect et la santé générale de l'animal qui en était porteur et, un mois après leur constatation, la plus volumineuse (tumeur de ♀ U, 1re série) atteignait le volume

d'une forte noisette, tandis que les autres égalaient à peine celui d'une fève.

En mai 1889, je divisai mes huit souris inoculées en deux lots : je sacrifiai les n°s 4, 6, 8, 10, soit pour faire de nouvelles inoculations, soit pour des examens histologiques, et je réunis en deux couples le ♂ 2 à la ♀ 9 et le ♂ 7 à la ♀ 5; les assortissant, d'une part, en raison de leur âge respectif, et, d'autre part, en raison du volume des tumeurs dont ils étaient porteurs; de cette façon, le volume total des tumeurs d'un couple était à peu près égal à celui du couple voisin. Je désignai ces couples sous les noms de couple B (♂ 2 et ♀ 9) et couple C (♂ 7 et ♀ 5) 2e série. Je les replaçai dans des cages plus spacieuses, sur le même lit de gravier et de sable que la ♀ U, en vue de les faire reproduire et d'avoir des souris issues de parents nettement néoplasiques.

Les animaux n°s 4 et 6, sacrifiés, me servirent à faire aussitôt des inoculations à 10 autres animaux, selon la méthode que j'ai déjà décrite plus haut. Ces dix animaux forment une 2e série que je désigne par les n°s 12, 13, 14, 15, 16, 17, 18, 19, 20, 21.

Sur chacune de ces tumeurs, je prélevai un petit fragment pour l'examen histologique. Je conserve encore l'animal entier portant le n° 10, et la tumeur la plus volumineuse, portant le n° 8, fut broyée dans un mortier et intimement mélangée à de la mie de pain et à du son que je fis absorber à un couple déjà en cage depuis longtemps (couple E F).

Ces différentes manipulations eurent lieu dans le courant de mai 1889.

Tous les animaux en expériences vécurent en parfaite santé grâce aux soins réguliers dont ils étaient entourés et surtout, je crois, à la précaution que j'avais prise de séparer dans des compartiments spéciaux chacun des porteurs d'un traumatisme quelconque. Pendant toute cette période, je ne les nourrissais qu'avec du blé fin, du pain et des carottes.

Vers les premiers jours d'octobre (quatre mois après l'inoculation) je pouvais constater, sur les n°s 13,16,19 de la 2e série, de petits nodules sous-cutanés siégeant soit au pli de l'aine, soit au point inoculé. Ces nodules avaient le volume

d'un petit pois et ne tardèrent pas à se développer rapidement. En novembre, les autres animaux (nos 12,14,15,17,18, 20,21) présentaient également les mêmes nodosités. L'un d'eux, peu familier, qui avait pu échapper à mes investigations, présentait même une tumeur relativement plus considérable que celle de ses congénères.

Chez tous ces animaux, le développement de ces masses néoplasiques ne semblait pas altérer la santé générale. Ils étaient tous très alertes, vifs et remuants dans leur cage, leur appétit était excellent et leur poil bien lustré. Plusieurs d'entre eux avaient pu ronger les cloisons de bois qui séparaient leurs compartiments dans une même cage et avaient cohabité ensemble, de telle sorte que je ne tardai pas à les confondre et à voir augmenter très sensiblement ma collection de produits issus de parents néoplasiques. (On sait, depuis les travaux de mon excellent ami le Dr Lataste[1], que le stade de gestation de la souris blanche (mus musculus) a une durée de 28 à 30 jours et que chaque portée fournit une moyenne de 5 à 6 rejetons.)

Les fragments des tumeurs des nos 6 et 8, examinés au microscope selon les méthodes ordinaires, reproduisent la même forme néoplasique que celle de la tumeur primitive de la ♀ U, avec de très légères modifications cependant.

Les coupes paraissent constituées par de grands îlots de tubes épithéliaux séparés les uns des autres par de fins tractus conjonctifs, mais ceux-ci semblant diminuer d'importance par rapport au plus grand développement des tubes épithéliaux. Ceux-ci qui, dans la tumeur originelle, étaient disposés au hasard et sans ordre, sont au contraire, dans ces deux tumeurs, régis par une systématisation réelle; ils sont ramifiés et offrent une certaine apparence de lobulisation tout à fait caractéristique.

Examinés à un très fort grossissement, les éléments épithéliaux ont plus de pureté de forme; le protoplasma est plus homogène, moins granuleux, et les cellules sont plus nettement cylindriques.

1. Notes de zooéthique sur les mammifères de l'ordre des rongeurs, *in* Actes de la Société linnéenne de Bordeaux, XLe vol.

Avec l'objectif à immersion et la coloration à la safranine, on peut constater, dans les points les plus fins de la coupe, de nombreuses figures de karyokinèse, mais à type assymé-

Fig. 2.

trique. La division par trois centres, signalée par le professeur Cornil, est relativement plus fréquente que la division par deux centres.

Dans les premiers jours de décembre 1889, je sacrifiai les n°s 13,16,19 de ma 2e série d'inoculation. Dans l'intervalle (de mai à décembre) les n°s 12,14,15,17,18,20,21 avaient dévoré

les cloisons de séparation de chacun de leurs compartiments et formaient une petite colonie d'inoculés qui, à ce moment, me fournissait une vingtaine de rejetons issus de parents facilement reconnaissables aux masses néoplasiques dont ils étaient porteurs. Comme il m'était impossible de distinguer chacun des ascendants individuellement, je désignai cette seconde catégorie de ma 2e série d'inoculés par la marque : Inoculés 2e série, 2e division. La première division étant formée par les animaux portant les nos 13, 16, 19 que je venais de sacrifier alors qu'ils étaient porteurs de tumeurs variant du volume d'une noisette à celui d'une noix.

Avec ces dernières tumeurs, je fis, d'une part, une série d'inoculations d'après ma méthode habituelle aux animaux suivants (toujours issus de parents indemnes) nos 25, 26, 27, 28, 29, 30, 31, 32, 33, 34, qui constituèrent ma 3e série d'inoculés. Ces animaux furent, comme d'habitude, laissés sur le même lit de sable et de gravier et dans la même cage que les nos 13, 16, 19 dont ils venaient de recevoir sous la peau des fragments de tumeurs. Cette fois cependant, je négligeai de les séparer individuellement et je les laissai tous cohabiter ensemble. (Il est vrai que la saison et le froid rigoureux du laboratoire m'obligeaient à leur permettre de se creuser des niches à leur volonté dans le lit de sable, de son et d'étoupe que je mettais à leur service.)

D'autre part, je laissai évoluer les tumeurs de la 2e section de ma 2e série (nos 12, 14, 15, 17, 18, 20, 21) de façon à leur permettre de prendre leur complet développement et d'avoir des ascendants d'âge suffisant pour supporter un traumatisme. Malheureusement, l'hiver rigoureux de cette année me fit perdre les nos 15 et 18 : je les conserve dans l'alcool et par l'examen microscopique j'ai pu constater l'identité du néoplasme avec celui de la ♀ U primitive.

En janvier 1890, je pus voir que les néoplasmes de mes sujets de la 2e division de la 2e série étaient relativement considérables. Sur cinq sujets que je devais retrouver dans la cage, il n'y en avait plus que quatre, le cinquième ayant pu ou s'échapper ou être dévoré par ses compagnons. Dans tous les cas, les tumeurs de ces quatre survivants siègent dans le

creux axillaire, à la vulve, ou dans un des plis inguinaux. L'un d'eux porte même deux tumeurs : l'une siégeant dans la région axillaire droite et l'autre sur le bord gauche de la vulve ; l'animal n'est cependant pas très cachectisé. Un autre, au contraire, porteur d'une petite tumeur grosse comme une noisette dans le creux axillaire, est maigre, rachitique et couvert de gale.

Je sacrifie ce dernier et je me sers de sa tumeur pour inoculer ses enfants ou ses congénères de la même cage (héréditaires par conséquent). C'est ma 4e série d'inoculés que je désigne de la manière suivante : 4e série, première division d'héréditaires nos 1, 2, 3, 4, 5, 6, 7, 8, 9, 10. D'autre part, je transporte dans une cage neuve les douze autres sujets héréditaires qui me venaient de la 2e division de ma 2e série et je les laisse vivre dans les meilleures conditions possibles. Je désigne ce lot de sujets : 4e série, 2e division d'héréditaires.

Pour faciliter la lecture de ce mémoire, je dois dire que de ce lot de sujets, trois seulement ont présenté des néoplasmes et cela un an à dix-huit mois après leur naissance, c'est-à-dire en octobre 1890 et en mars 1891. Les autres sont restés indemnes ; cependant ils étaient tous plus ou moins cachectiques et n'ont pas donné une aussi nombreuse progéniture que leurs congénères sains. Ce sont les numéros désignés par les lettres X, Y, Z, qui sont devenus néoplasiques, parmi lesquels deux femelles X, Z, et un mâle Y.

A la même époque (janvier 1890), je constate que le couple E F, auquel j'avais fait absorber en mai 1889 et, depuis, à plusieurs reprises, des fragments de néoplasmes incorporés à leurs aliments, présente des tumeurs bien manifestes. Le ♂ F est porteur d'une petite masse, grosse comme une lentille, sous la peau de l'aisselle ; la ♀ E présente au contraire des masses multiples, une énorme, grosse comme une noix, au niveau de la vulve ; une un peu plus petite, grosse comme une noisette, dans le creux axillaire du même côté, et deux petits nodules, gros comme de petits pois, sous la peau du dos. Jusqu'à la fin de 1889, ces animaux jouissaient d'une bonne santé relative ; mais, en janvier 1890, ils étaient affaiblis, leur poil peu lustré et quelque peu envahi

par les parasites. (J'ai remarqué, dans toutes ces expériences et dans bien d'autres antérieures, que la souris blanche bien portante ne présentait jamais de parasites cutanés (puces, etc.); mais que dès qu'il y avait déchéance organique, elle était rapidement envahie par tous les insectes de cette catégorie, voire même par les punaises. Il arrive assez souvent de constater à l'autopsie des animaux cachectiques la présence dans le foie d'un kyste quelquefois assez volumineux (un petit pois), lequel renferme un *tænia*. Le professeur Laboulbène a bien voulu étudier ces derniers parasites d'une manière toute spéciale.)

Malgré cet état de déchéance organique, ce couple, à cette époque, me fournissait une série de vingt petits rejetons après neuf mois de cohabitation. Je n'ai pas sacrifié le couple E F, laissant les tumeurs évoluer librement, et à leur mort naturelle j'ai pu encore une fois constater l'identité absolue des néoplasmes dont ils étaient porteurs avec ceux qu'ils avaient ingérés. Il s'agissait toujours d'épithélioma cylindrique à type cellulaire plus ou moins bien caractérisé.

En mars 1890, les animaux de la 2e division de ma 2e série, inoculés en mai 1889, catalogués sous les nos 12, 17, 21, étaient porteurs d'énormes tumeurs vulvaires, axillaires ou inguinales. Le no 21 en avait deux à lui seul, et celle du no 17 était presque égale au volume total du corps de l'animal. Parvenues à ce degré de développement, ces tumeurs s'enflamment facilement. La peau qui les recouvre perd ses poils, devient très fine et s'ulcère bientôt, soit du fait des frottements, soit des morsures des voisins. Quoi qu'il en soit, en même temps, on peut constater dans leur épaisseur la formation de cavités plus ou moins kystiques, remplies de sang ou d'un liquide rougeâtre, sanieux, qui, après ulcération, s'écoule à l'extérieur et laisse un vide qui ne se comble par bourgeonnements que d'une manière très lente. En général, les animaux sur lesquels j'ai pu constater ce processus succombaient très rapidement soit à la suite d'une hémorrhagie abondante (no 17), soit aux progrès de la cachexie : tels ont été les cas des nos 12 et 21.

Avec les tumeurs de ces trois animaux, je procédai à

l'inoculation de quatre séries successives réparties ainsi qu'il suit :

5e série, animaux indemnes nos 35, 36, 37, 38, 39, 40, 41, 42, 43, 44.

6e série, animaux héréditaires, c'est-à-dire issus de parents dont un des ascendants avait été porteur de néoplasmes, soit 10 sujets.

7e série, formée d'animaux nés du couple EF : on se souvient que ce couple avait été inoculé par la voie stomacale et qu'il avait donné 20 rejetons vivants en janvier 1890. Au moment de cette inoculation (mars 1890) j'avais choisi les dix sujets les plus vigoureux de cette famille. Les huit autres survivants furent laissés libres dans une même cage à l'effet d'observer la transmission directe des néoplasmes des ascendants. Je dois dire que parmi ces huit derniers sujets, un seul présenta en 1892 une petite masse déjà kystique au moment de l'observation et sur la nature de laquelle je ne puis me prononcer, l'examen histologique n'ayant pu être fait dans des conditions satisfaisantes.

8e série, comprenant dix sujets indemnes dont les uns sont des souris grises ordinaires et les autres des souris blanches mais nées du croisement de souris blanches et noires.

Ces dernières expériences de mars 1890 m'ont conduit à de nombreuses remarques que je crois utile de signaler dès maintenant, afin de simplifier la lecture de ces notes expérimentales un peu monotone par leur sèche énumération.

A. — L'examen histologique des tumeurs des nos 12 et 21 de la 2e division de la 2e série présente une intérêt remarquable en raison des faits suivants.

A l'examen des coupes, ce qui frappe tout d'abord, c'est la systématisation remarquable des tubes épithéliaux. Sur des coupes très fines et bien colorées au carmin aluné de Grenacher, cette disposition rappelle d'une manière très nette celle que l'on observe d'habitude dans les adénomes sudoripares, décrits depuis longtemps déjà par le professeur Verneuil. Comparées avec les coupes de la tumeur primitive de

la ♀ U, ces dernières préparations semblent très dissemblables au premier abord. Cependant, en y regardant de plus près, on ne tarde pas à se rendre compte que la néoplasie est identique. Dans le cas actuel, le néoplasme s'est débarrassé

Fig. 3. — Tumeur n° 21, 2e div. de la 2e série.
Faible grossissement.

en quelque sorte de tous ses éléments accessoires; il s'est purifié, pour ainsi dire, par une sorte de sélection, de façon à atteindre l'aspect franchement lobulé. Dans ce cas primitif il n'y avait que des ébauches de tubes épithéliaux.

Ceux-ci, en très grand nombre sans doute, sont cependant encore régis par le tissu conjonctif qui s'oppose à leur entier développement. Dans ces dernières coupes, c'est l'inverse qui a lieu. Le tissu conjonctif n'est plus réduit qu'à former de grandes travées qui délimitent les lobulisations du néoplasme, et dans ces dernières, nettement limitées, l'élément épithélial a pu prendre un libre essor, se multiplier à l'infini et former cette série de tubes ramifiés, enchevêtrés, dont la

figure ci-jointe fera mieux comprendre la disposition que toute description.

L'élément épithélial lui-même participe à cette sélection et, dans le cas présent, il atteint toute sa pureté. Les cellules sont nettement cylindriques, leur protoplasma, finement granuleux, présente à son centre un noyau arrondi ou légèrement ovoïde. Elles tapissent les parois des tubes, tantôt disposées sur une seule couche, tantôt, et c'est le cas le plus

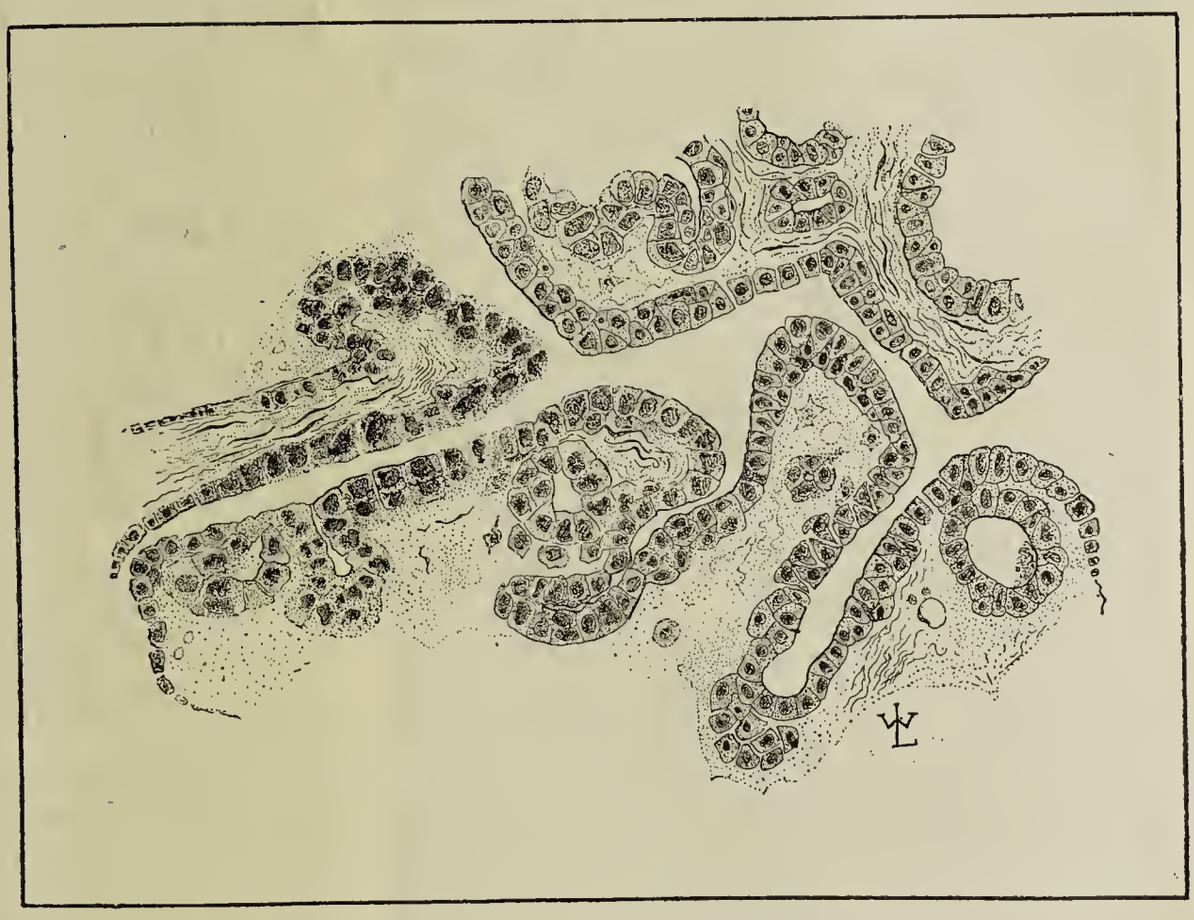

Fig. —4. Tumeur n° 21, 2e div. de la 2e série.
Fort grossissement.

fréquent, sur deux couches. Les cellules profondes affectent la forme de coins, elles sont plus petites que les superficielles et intimement engrenées avec ces dernières. Leur noyau offre le plus souvent des figures de karyokinèse, mais presque toujours atypiques. Dans le tissu conjonctif qui sépare les lobules, on trouve, çà et là, quelques cellules étoilées ou fusiformes. On y voit aussi, par place, mais dans de rares espaces, des petits amas épithéliaux formant comme de petites masses erratiques. Les vaisseaux ne sont pas très nombreux et leurs parois ne semblent pas très altérées.

B. — En même temps que cette sélection remarquable des éléments néoplasiques, un fait m'a frappé dans cette partie spéciale de mes recherches, c'est le développement relativement énorme que prenaient ces tumeurs. Dans ma 1re série d'inoculés, en effet, le volume maximum d'un néoplasme atteignait à peine celui d'une noisette. Dans cette 2e série d'inoculés, le volume des néoplasmes dépasse facilement cette mesure. Dans un cas même que j'ai suivi pas à pas, et, qu'au moment des vacances j'avais amené avec moi à la campagne, la tumeur est arrivée à atteindre près des deux tiers du volume total de l'animal. Depuis, j'ai pu constater que ce fait, que je considérais comme exceptionnel, était au contraire assez fréquent; mais cela surtout chez les héréditaires inoculés. Il semblerait donc y avoir, du fait même de l'hérédité, un terrain éminemment favorable à l'évolution de la greffe néoplasique.

Fig. 5.

Dans une autre cas qui provenait de ma 10e série d'héréditaires inoculés et que j'ai été assez heureux de présenter vivant à l'Institut, lorsque mon éminent maître le professeur Verneuil voulut bien faire connaître mes premières recherches, la tumeur avait un tel développement que l'animal en marchant semblait traîner un poids énorme : ici encore, en effet, la masse néoplasique était presque aussi grosse que l'animal lui-même. Et, fait digne d'intérêt, malgré ce développement excessif du néoplasme, la santé générale ne semblait pas très altérée : l'animal était assurément un peu amaigri, son poil moins lustré et plus clairsemé, mais il n'avait perdu ni son appétit, ni sa vivacité habituelle. Ce n'est que dans les dernières périodes de l'évolution que le marasme s'établit et se manifesta tout d'abord par la perte d'appétit, puis par la diarrhée et l'envahissement des parasites. — La mort survient en général soit par épuisement, soit par l'abondance des suppurations ou des hémorrhagies lorsque la tumeur s'est ulcérée. Dans certains cas même (deux sujets de la 7e série, héréditaires inoculés) le développement énorme du néoplasme n'a pas gêné les fonctions génitales des sujets puisque ces deux femelles ont pu me donner deux portées chacune.

C. — D'ailleurs j'ai pu remarquer dans ces expériences, et les suivantes ont confirmé mes premières observations, l'influence qu'exerçait la gestation sur l'évolution de ces néoplasies. Deux cas peuvent se présenter : ou bien le néoplasme se montre au cours d'une gestation, ou bien cette dernière survient alors que le néoplasme a déjà commencé son évolution.

Dans le premier cas; il n'y a rien de particulier, la gestation suit son cours normal et la tumeur se développe lentement comme d'habitude. Dans le 2e cas, lorsque la gestation survient au cours d'une néoplasie, celle-ci semble éprouver un temps d'arrêt très manifeste (un sujet de la 8e série; deux de la 10e série d'héréditaires; deux de la 14e série). Cet arrêt dure tout le temps de la gestation et, aussitôt après la mise bas, l'évolution du néoplasme se poursuit avec d'autant plus de rapidité que la gestation est plus ou moins retardée, ainsi que j'ai pu l'observer souvent dans ces cas. (Voir Lataste, *de*

la gestation retardée chez la Souris, in Notes de zooethique des Rongeurs.) Il arrive alors que la tumeur prend un développement excessif et que l'animal tombe rapidement dans le marasme. On pourrait comparer ce fait à ce qui se passe dans les grossesses au cours de la tuberculose pulmonaire. Nous savons quelle impulsion terrible donne la gestation à l'évolution de la tuberculose et avec quelle rapidité les malades succombent à leur mal. Le fait suivant confirme et justifie encore davantage, à mon avis, l'analogie que j'essaie d'établir entre ces deux cas. En effet, lors de néoplasie avérée, la gestation agit à la façon d'un véritable traumatisme, aussi n'est-il pas surprenant, malgré l'extension très rapide que prennent les tumeurs, d'avoir vu, dans plusieurs cas, survenir leur généralisation. C'est ainsi que le sujet de la 8e série, sur laquelle l'influence nocive de la gestation avait été si manifeste qu'elle m'avait frappé d'une manière toute particulière, ne tarda pas à me montrer une suite de petites nodosités développées loin du point inoculé, de telle sorte qu'à sa mort elle présentait quatre néoplasmes. Sous l'influence du trauma déterminé par la gestation et l'allaitement, il y avait eu une véritable généralisation du néoplasme.

D. — Aussi, c'est en me basant sur cette première observation que je cherchai à déterminer les conditions qui présidaient à la généralisation du néoplasme. Je dois dire que mes premières tentatives dans ce but furent infructueuses, en ce sens que je m'adressais d'abord à des sujets indemnes avant l'inoculation, et que la technique employée était défectueuse. Sur des sujets de la 8e série et de la 14e série, j'ai pratiqué des chocs ou des pincements non suivis d'ulcérations, au niveau de la tumeur. Celles-ci se sont ulcérées plus tard ou n'ont donné lieu à aucune réaction locale ; mais il n'y a pas eu de généralisation. Remarquant alors dans mes dissections que tous ces néoplasmes expérimentaux présentaient une capsule fibreuse, ou, pour mieux dire, une zone de tissu conjonctif la séparant nettement des plans sous-jacents, j'essayai le procédé suivant que j'ai appliqué de deux manières différentes.

Sur deux animaux de la 14e série, porteurs de petites tumeurs, j'ai pratiqué, avec toutes les précautions antisep-

tiques possibles, l'extirpation d'une moitié seulement du néoplasme, laissant l'autre moitié en place après avoir obtenu une hémostase parfaite. L'un des animaux succomba, et à l'autopsie je ne constatai aucune lésion, mais l'autre me présenta, trois mois après, un développement double de la tumeur primitive et de plus, deux autres petits nodules, l'un dans la région vulvaire (la tumeur primitive siégeait dans le creux axillaire) et l'autre dans la région sous-maxillaire.

Je modifiai encore ma manière de faire et, me souvenant de la coque fibreuse qui enveloppe en général ces néoplasmes chez la souris, je procédai ainsi qu'il suit :

Après avoir mouillé la région avec de l'eau bouillie pour me débarrasser des poils, je ponctionnai la peau avec un fin ténotome au niveau du point le plus saillant de la tumeur; puis, avec le ténotome mousse, ou mieux avec une sonde ou un crochet mousse introduit dans la boutonnière cutanée, je dilacérai toute la périphérie de la tumeur et essayai de détruire, autant que possible, la capsule fibreuse qui l'encerclait. Cette manœuvre délicate et dangereuse me fit perdre, en une seule fois, cinq sujets et cela à la suite d'hémorrhagies; en procédant d'une façon aussi complète, mais peut-être moins brutale, j'obtins la survie de trois de mes animaux. Deux d'entre eux avaient deux nouvelles tumeurs et l'un d'eux, dont je reproduis la photographie, en a présenté jusqu'à trois avec un développement énorme de la tumeur primitive. (Voir Planche XIV, fig. 2).

Cette généralisation a été obtenue en moyenne trois mois après le trauma; mais dès les quelques semaines qui suivaient, il était aisé de constater que le point même du traumatisme était le siège d'une évolution on ne peut plus active. J'ai répété ces expériences sur des sujets de ma 17e série indemnes, sur lesquels l'évolution des inoculations avait été beaucoup plus lente qu'au début de ces expériences et j'ai pu constater les mêmes faits. Il me semble indiscutable que le traumatisme a une action des plus manifestes sur ces néoplasies expérimentales. Comment expliquer cette généralisation? Je ne saurais le faire, n'ayant pas déterminé expérimentalement les voies mêmes de l'infection. Cependant, il est à noter que sur les

coupes de ces néoplasies, comprenant à la fois leur zone limite et les tissus avoisinants, on peut constater un épaississement assez notable des troncs lymphatiques, ce qui semblerait confirmer cette idée que l'infection, et par suite la généralisation, se fait en grande partie par la voie lymphatique. Il y a, en effet, une sclérose lymphatique, péri-néoplasique, bien manifeste dans tous les cas que j'ai observés et qui avaient évolué pendant un certain temps.

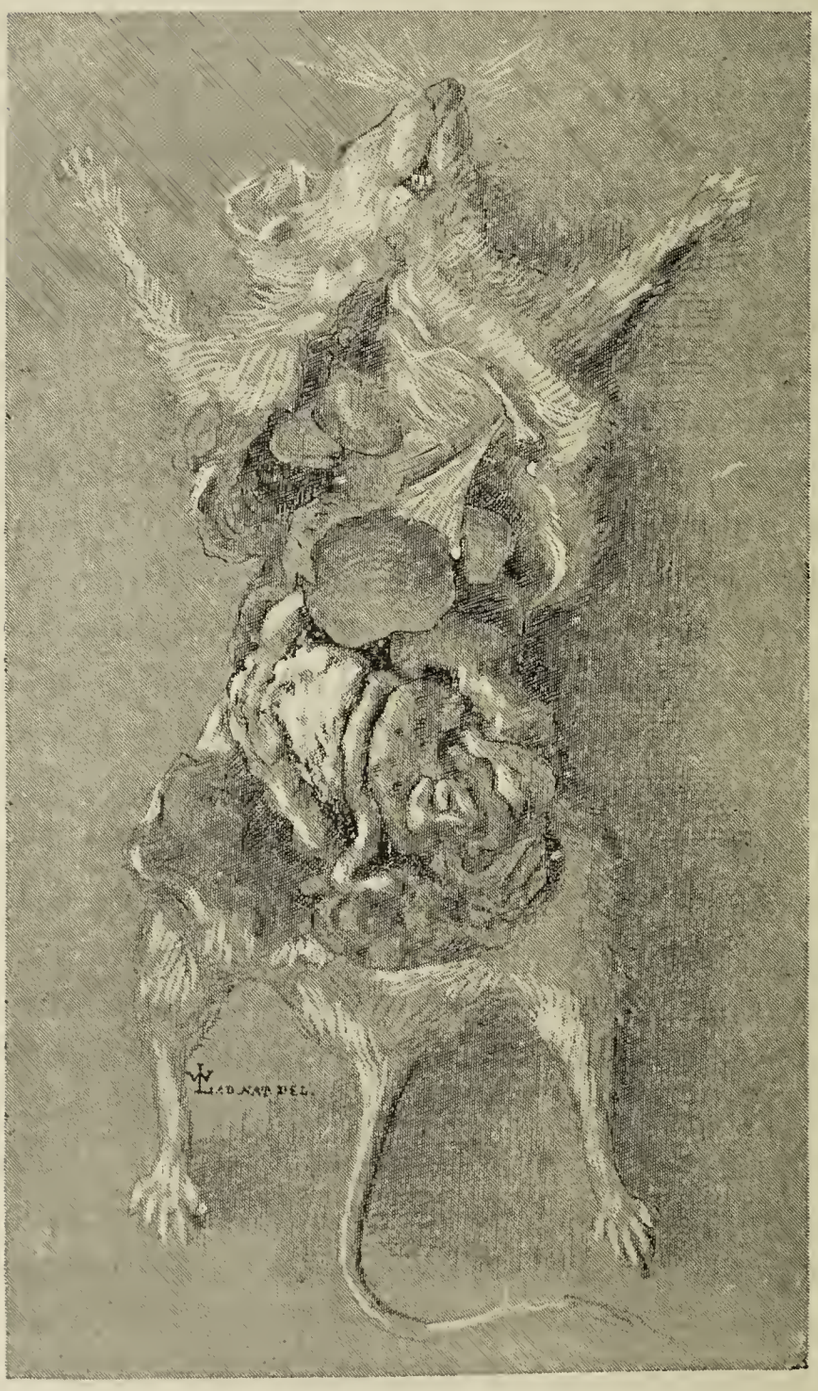

Fig. 6. — Ganglion enflammé, non néoplasique.

Il est un point, cependant, que je tiens à signaler à propos de ces généralisations de néoplasmes. Dans deux cas où j'avais extirpé la tumeur primitive et dans lesquels longtemps après l'opération je n'avais pas vu survenir la généralisation, les animaux ont cependant succombé et l'un d'eux présentait à l'autopsie un énorme ganglion mésentérique qui, au premier abord, m'en a imposé et m'avait fait penser à une généralisation viscérale. Mais l'examen histologique leva bientôt mes doutes et me permit de constater qu'il n'y avait qu'un ganglion enflammé

sans aucune trace de néoplasie. L'animal qui en était porteur et dont le dessin est ci-joint, présentait en outre une péritonite qui avait déterminé la mort. Dans ces cas particuliers il faut donc être très circonspect et n'affirmer un diagnostic qu'après un sévère examen histologique.

E. — En même temps que je faisais ces observations, je fus frappé du fait suivant : Deux de mes animaux, l'un de la 8e série (indemne et croisé de noir et blanc), et l'autre de la 11e série, étaient porteurs de nodules gros comme des petits pois. Ces néoplasmes évoluaient lentement, lorsque, avant d'atteindre un volume à peine supérieur au volume primitif, ces animaux tombèrent peu à peu dans le marasme, traînèrent ainsi pendant quatre à cinq semaines et succombèrent bientôt avec tous les signes de la cachexie la plus profonde. Ils étaient réduits à l'état de petits squelettes sur lesquels faisait saillie une tumeur grosse comme une noisette (toutes les deux siégeaient dans le creux axillaire et débordaient un peu vers la région dorsale); leur peau avait perdu ses poils, présentait, de place en place, des érosions ou des ulcérations dues aux vermines par lesquelles ils avaient été envahis. Cependant j'avais observé précédemment des sujets porteurs de néoplasmes énormes, chez lesquels la santé générale n'avait pas été trop compromise, et qui n'avaient succombé à la cachexie qu'après la dégénérescence hémokystique des tumeurs et les ulcérations et suppurations qui en étaient la conséquence. Je pouvais donc me demander si, dans le cas présent, il ne s'agissait pas d'une autre variété de néoplasie plus maligne. L'examen microscopique des fragments de ces deux tumeurs leva bientôt mes doutes et me montra qu'il y avait identité entre le néoplasme présent et ceux précédents. Il n'y avait de différence que dans la puissance intime de la tumeur, dans la force même de son virus. N'observe-t-on pas dans la clinique des faits identiques? Tel malade porteur d'un néoplasme ne voit pas sa santé générale très altérée, et tel autre, qui n'a qu'un tout petit nodule, bien souvent ignoré, présente d'emblée tous les signes de la cachexie néoplasique la plus profonde. Dans les faits d'observation clinique, comme dans ceux expérimentaux, il est évident que le volume de la néoplasie

doit être rendu absolument indépendant de son génie morbide. Ce sont des faits que je ne puis que constater dans mes expériences, sans pouvoir en donner une explication matérielle.

En juin 1890, six sujets de ma 3e série d'inoculés étaient porteurs de néoplasmes bien évidents (nos 25, 26, 29, 31, 32, 34). Je les laissais évoluer librement, lorsque le no 31 succomba bientôt à la cachexie la plus profonde et cependant avec le néoplasme le moins volumineux de toute la série (un petit pois).

En juillet, je profitai du développement relativement considérable des tumeurs de ces divers animaux et de ma richesse en sujets indemnes, pour faire d'emblée six séries d'inoculés (soit 60 animaux; 30 mâles, 30 femelles).

Ce sont :	9e série	(sujets indemnes).
	10e série	(sujets héréditaires).
	11e série	(sujets indemnes).
	12e série	(— —).
	13e série	(— —).
	14e série	(— —).

Ces diverses inoculations évoluèrent sans trop d'insuccès, (40 succès sur 60 inoculés), mais un peu plus lentement que dans mes premières séries, car ce n'est qu'en janvier 1891 que mes animaux inoculés donnèrent les premiers signes manifestes d'une néoplasie quelconque.

A cette époque, j'avais, de par mes séries précédentes, un certain nombre de sujets néoplasiques. J'en profitai pour faire trois autres séries d'inoculés, soit :

15e série	(10 sujets indemnes).
16e série	(— —).
17e série	(— —).

Frappé, à juste titre je crois, de la constance de mes inoculations de même espèce à même espèce et dans des conditions identiques, je crus pouvoir me formuler à moi-même cette conclusion déduite de mes expériences : *Un néoplasme de la souris blanche est inoculable à une souris blanche de souche différente.*

Il restait à savoir si le même néoplasme pouvait être inoculé à d'autres animaux? Pour cela, je me suis d'abord adressé

à des animaux de même ordre et d'espèce très voisine : ce sont les animaux usuels de nos laboratoires; le rat albinos ou noir, le cobaye, le lapin. Je dois dire que pour des recherches antérieures et d' un autre ordre, j'avais remarqué la sensibilité toute spéciale d'une espèce de rongeur, originaire d'Algérie, le *Meriones Schawii* (Lataste) et dont je possédais dans ma ménagerie quelques échantillons que je consacrais également à cette seconde partie de ces recherches.

Avec des néoplasmes frais, l'animal qui en était porteur venant d'être sacrifié, je fis sur 10 rats blancs, adultes et ayant séjourné dans mes cages près d'un an, une série d'inoculations suivant la même technique que j'ai décrite précédemment. Faites en janvier 1891, ce n'est qu'en mars 1892, c'est-à-dire quatorze mois après l'expérience, que ces inoculations me donnèrent des résultats. Sur 10 animaux, huit restèrent indemnes et ne présentèrent aucun néoplasme tant viscéral (tous ayant été sacrifiés et autopsiés minutieusement) que sous-cutané. Deux seulement, après cette longue période, présentèrent au point inoculé un petit nodule à peine gros comme un pois qui, examiné au microscope, reproduisait bien la tumeur originelle, mais d'une façon un peu vague et je dirai presque atrophique, en ce sens que le tissu conjonctif périnéoplasique était extrêmement abondant, étouffait les travées et les boyaux épithéliaux.

En même temps que j'inoculais ces premiers rats blancs, je faisais de même sur une série de 10 animaux de l'espèce, mais noirs (rats d'égout). — En mars 1892, ces dix animaux sacrifiés ne présentaient aucune altération anatomique quelconque, sinon l'état de maigreur dû à leur mauvaise situation dans la ménagerie.

J'inoculai de même 10 lapins et 10 cobayes en suivant strictement ma technique première, rendue dans ces cas plus facile encore, en ce sens que, dans le creux axillaire de ces animaux, il m'était possible de dilacérer plus largement le tissu conjonctif sous-cutané et par suite d'ouvrir les lymphatiques et d'introduire dans la brèche ainsi faite une quantité plus considérable du néoplasme choisi. Dans aucun cas, jusqu'en juillet 1893, je n'ai vu survenir chez ces sujets le

moindre néoplasme. Deux fois seulement, sur des cobayes, je crus avoir un succès, mais laissant évoluer la tumeur, je ne tardai pas à la voir s'ulcérer et donner issue à du pus. — Par une faute quelconque qui m'a échappé, j'avais déterminé la production d'abcès.

En mars 1892, je renouvelai ces mêmes tentatives sur dix Mérions et, dans ce cas, je fus un peu plus heureux puisqu'en janvier 1893 je pouvais constater, sur les huit sujets survivants, quatre néoplasmes. Il est vrai de dire que ceux-ci étaient petits, que les animaux qui en étaient porteurs étaient très cachectiques, mais cela en dehors même de l'influence de la néoplasie. Ce dernier détail, qui pourrait avoir une certaine importance dans l'exposé de ces expériences, mérite quelques explications. Les Mérions sont des rongeurs du Sahara qui vivent, malgré tous les soins possibles, très difficilement dans nos cages de laboratoire. Ils n'ont pas assez de chaux à leur disposition, les dents incisives ne s'usent pas assez vite, de telle sorte que celles-ci deviennent exubérantes (il m'a été donné d'en sectionner ayant jusqu'à 2 centimètres et demi à 3 centimètres de longueur, retournées en spire sur elles-mêmes). L'animal ne peut plus s'alimenter, devient rachitique ou ostéomalacique et meurt dans le marasme. Dans ces conditions, il est évident que le plus petit traumatisme ou trouble morbide, surajouté à leur état de mauvaise nutrition antérieure, ne permet pas, dans ces sortes d'expériences, de tirer des conclusions fermes. Aussi ne fais-je que signaler les faits sans plus y insister.

Vers la même époque et après ces tentatives infructueuses, j'ai essayé d'inoculer des néoplasmes de l'homme à ces mêmes animaux d'expérience. J'étais placé pour cela dans les meilleures conditions possibles, grâce à l'extrême obligeance de M. le Dr Ch. Walther qui remplaçait le professeur Tillaux dans son service de l'Hôtel-Dieu. Les néoplasmes choisis avaient été diagnostiqués cliniquement *épithéliomas*, ils n'étaient pas ulcérés et les inoculations sur les animaux ont été faites presque en même temps que l'intervention chirurgicale (le temps d'aller de la salle d'opération au laboratoire, soit environ trois ou quatre minutes). J'ai inoculé de la sorte

11 animaux (2 rats, 5 souris, 2 cobayes, 2 lapins) en suivant toujours ma technique première.

Ces divers animaux, sauf 3 souris mortes rapidement sans cause appréciable, survivaient jusqu'à ces derniers jours de 1893 et ne présentaient aucun néoplasme. Chez un lapin et un cobaye, il y avait eu une petite nodosité au point inoculé, mais celui-ci n'a pas tardé à se résorber. Il s'agissait très probablement d'un abcès dont la résorption purulente s'est effectuée d'une manière toute spontanée.

Lorsqu'on applique la méthode expérimentale dans les sciences biologiques, il ne faut pas toujours espérer trouver le filon d'or dans le sillon qu'on a ouvert; mais il faut avoir toujours l'esprit en éveil, l'œil attentif et, tout en cherchant le but proposé, savoir reconnaître les faits, secondaires peut-être pour le moment, mais qui peuvent devenir plus tard le but de recherches nouvelles. C'est en m'inspirant de ces idées exprimées d'une façon magistrale par Claude Bernard que je notais, depuis ma 6e série d'inoculés, la résistance considérable de certains de mes sujets malgré le développement quelquefois énorme des néoplasmes dont ils étaient porteurs. Comparant ce fait à celui non moins remarquable de certains autres sujets, porteurs de néoplasmes relativement minimes comme volume, et tombant rapidement dans le marasme et la cachexie la plus profonde, je me demandai alors si, malgré la constitution anatomique identique de ces néoplasies, il n'y avait pas quelque chose de particulier, tenant soit à leur essence même, soit au terrain sur lequel elles évoluaient qui produisait ces effets si différents — bonne santé relative malgré des néoplasies énormes — cachexie rapide avec des tumeurs très petites. La question étant ainsi posée et la forme anatomique devant être écartée, puisque dans les deux cas elle était semblable, il me restait à vérifier si l'élément épithélial, dans ces deux cas différents, ne pouvait pas fabriquer quelque chose de plus ou moins toxique, me donnant une réponse à la question posée. C'est dans ce but que j'instituai cette nouvelle série d'expériences.

Mes premières recherches faites en ce sens me furent encore une fois singulièrement facilitées, grâce à l'obligeance

de M. le Dr Walther. Avec le concours gracieux de ce jeune maître et ami, je pus me procurer deux néoplasmes diagnostiqués cliniquement épithéliomas du sein et les utiliser aussitôt après l'intervention chirurgicale. Avec ces masses je procédai de la manière suivante :

Tout le matériel instrumental ayant été au préalable stérilisé par un séjour d'une demi-heure dans l'autoclave à une température de 120° sous une atmosphère et demie de pression, je divisai la partie centrale du néoplasme en fragments aussi petits que possible et je les broyai dans un mortier de porcelaine. Pour rendre le broiement plus complet, j'ajoutais un tiers de grès stérilisé et j'étendais le magma obtenu avec de l'eau distillée. Lorsque par la trituration j'avais obtenu une sorte de purée bien homogène, je la filtrais sur un filtre en porcelaine dégourdie sous une forte pression d'acide carbonique. La faible quantité de liquide obtenue après filtration servait à mes expériences, non sans avoir subi un examen préalable au microscope afin de vérifier si aucun élément cellulaire n'avait pu filtrer. Après cet examen négatif, j'inoculai 1 centimètre cube de ce suc néoplasique humain à 4 souris blanches. Dans deux cas les animaux succombèrent dans la huitaine même de l'expérience sans qu'à l'autopsie j'aie pu trouver la cause de leur mort. Dans les deux autres cas, les animaux ne parurent pas se ressentir de l'expérience à laquelle ils avaient été soumis.

Ces premières tentatives d'injections de sucs néoplasiques humains aux animaux sont trop restreintes pour qu'il me soit permis d'en tirer des conclusions. Aussi je ne fais que les signaler afin de rester dans le cadre de ce mémoire, à savoir l'exposé sincère et complet de mes expériences sur cette question.

Modifiant un peu ma technique première, sur les conseils de quelques-uns de mes maîtres, je répétai ces tentatives en me servant cette fois des néoplasmes expérimentaux de mes souris et les filtrant, non plus sous pression d'acide carbonique, pour éviter la précipitation des chlorures des albuminoïdes de la masse, mais à l'aide de la trompe à eau. La difficulté était plus grande, il est vrai; le temps plus considérable

et la masse sur laquelle j'opérais infiniment plus petite. Néanmoins je fus assez heureux pour pouvoir répéter cette tentative sept fois dans le cours de ces recherches.

Dans six cas, je me servis de néoplasmes jeunes. Dans un autre cas, j'utilisai un néoplasme déjà ancien, ulcéré et ayant amené la mort de l'animal qui en était porteur.

Avec les sucs provenant de néoplasmes jeunes, j'ai opéré de deux façons différentes :

Dans une première tentative, j'ai injecté à une souris blanche indemne, en une seule fois, 2 centimètres cubes de suc néoplasique (j'entends par suc néoplasique un mélange à volume égal approximatif de néoplasme et d'eau distillée). Le soir même de l'injection, l'animal succombait.

Avec des sucs de même âge, je fis cinq autres tentatives ; mais en injectant des doses progressivement de plus en plus grandes. Je commençai d'abord par cinq gouttes, puis en augmentant du double au double j'arrivai bientôt à atteindre 2 centimètres cubes. Sur 5 animaux en expériences, 4 restèrent absolument indemnes jusqu'en décembre 1893. Un seul mourut en juillet 1893, profondément cachectique et envahi par la vermine.

Sans être absolument démonstratives, ces tentatives doivent, à mon sens, fixer l'attention des observateurs. Bien que ces expériences soient trop peu nombreuses pour permettre à un biologiste sérieux d'en tirer des conclusions fermes, elles permettent cependant au médecin et au clinicien de faire des rapprochements entre ce qu'ils peuvent observer au lit du malade et dans le silence du laboratoire. La morphologie cellulaire des néoplasmes ne doit pas être le seul objectif, l'unique but des études, des observations. La cellule est une individualité qui, tout en faisant partie d'un tout organique, a sa vie propre, vivant par elle, pour elle, mais cependant vivant en harmonie avec l'ensemble dont elle fait partie Que si, pour une cause qui nous échappe encore, elle dévie de sa morphologie normale, elle devient une monstruosité, pour ainsi dire, dans l'ensemble harmonieux qui constitue l'organisme, on admettra forcément que, étant morphologiquement monstrueuse, elle le soit aussi physiologiquement

et qu'elle apporte ainsi le trouble et la perturbation dans le fonctionnement de ses congénères restées saines et normales. Qu'il s'agisse de toxines, de ptomaïnes ou autres poisons organiques, peu importe; mais il reste un fait indéniable depuis les remarquables travaux du professeur Brown-Séquard, c'est qu'il faut tenir compte des produits élaborés par les cellules elles-mêmes. Ces élaborations ne peuvent pas être identiques, suivant qu'elles émanent de cellules en harmonie morphologique avec l'organisme, ou bien d'éléments semblables aux premiers peut-être quant à leur forme, mais étant devenus, par leur développement, leur accroissement exubérant, leur tendance à l'envahissement, une véritable monstruosité vis-à-vis de ce même organisme. C'est le cas de la cellule néoplasique. Les produits élaborés étant dissemblables, les effets doivent être aussi dissemblables.

Ce n'est pas à dire cependant que dans tous les cas de néoplasie l'élaboration cellulaire doive être forcément nocive et virulente. Mes recherches montrent le contraire et confirment expérimentalement certaines données de la clinique acquises depuis longtemps. Cependant il est un point que ces dernières recherches peuvent mettre en lumière : à savoir, qu'indépendamment de la forme morphologique du néoplasme, il faut tenir compte de son génie morbide, du *virus néoplasique*, comme je dirai volontiers avec mon éminent maître le professeur Verneuil.

Ces recherches auraient été incomplètes si je n'avais, m'inspirant des tendances actuelles, cherché des bactéries au sein des masses néoplasiques que j'inoculais. Aussi je n'ai eu cure d'y manquer, bien que ne l'ayant fait que d'une manière purement accessoire. Donc, dans le cours de mes différentes expériences et dès 1888, j'ai fait des ensemencements sur gélatine, gélatine glycérinée, gélose, sérum, etc., etc. de deux manières différentes.

1° Avec des néoplasmes non ulcérés;

2° Avec des néoplasmes préalablement ulcérés.

Dans le premier cas, je n'ai jamais obtenu l'ombre d'une culture, sinon des champignons atmosphériques ou du

bacillus subtilis et prodigiosus dont certains laboratoires sont les milieux de culture de prédilection.

Dans le deuxième cas, j'ai trouvé tous les microbes des suppurations parmi lesquels je citerai les plus fréquents : à savoir, le streptocoque, le staphylocoque, etc., etc. Sur ce dernier point encore, mon expérience bactériologique n'est pas assez grande pour me permettre d'affirmer autre chose que ce que j'ai pu constater dans ces recherches.

CONCLUSIONS

1° Les épithéliomas cylindriques de la souris blanche sont inoculables par greffe à des animaux de la même espèce;

2° L'hérédité joue un rôle considérable dans le développement de ces néoplasmes en préparant le terrain de leur évolution;

3° Ces néoplasmes se généralisent, la généralisation en est hâtée par un trauma quelconque;

4° La gestation accelère l'évolution de ces néoplasmes;

5° Ces néoplasmes possèdent une virulence variable qui peut amener la déchéance de l'organisme.

6° A mesure qu'ils évoluent dans des organismes nouveaux, mais d'espèce animale semblable, ces néoplasmes deviennent moins inoculables et moins virulents.

7° Ces néoplasmes non ulcérés ne renferment pas de bactéries, ulcérés ils renferment toutes les bactéries de la suppuration.

Paris, 12 avril 1894.

PLANCHE XIV

Fig. 1.

Héréditaire inoculé. Développement énorme du néoplasme.

Fig. 2.

Généralisation après dilacération.

Fig. 3.

Généralisation après extirpation totale d'un néoplasme du creux axillaire. Kyste du foie avec tænia.

Fig. 4.

Fig. 1

Fig. 2

Fig. 3

Fig. 4

. Masson, Editeur

Héliotypie H. Racle, Paris